

# نامه ما مانده دانشکده پزشکی

شماره دهم

تیر ماه ۱۳۴۸

سال شانزدهم

از کارهای بخش پوست و آمیزشی

بیمارستان رازی

## درمان زخمهای ساق پا با عصاره سانتلامادا گاسکارین سبیس (۱)

نقارش

دکتر مهر دادرو اقی

دستیار بخش پوست و آمیزشی

بیمارستان رازی

دکتر محمدعلی ملکعی

استاد و رئیس بخش پوست و آمیزشی

بیمارستان رازی

درمان والتیام زخمهای سیاهرگی (۲) ساق پایکی از معماهائی است که متأسفانه هنوز بطور کامل حل نشده است.

زخمهای ناشی از عفونت‌های چرکی و یا عفونت‌های ویژه با درمان مخصوص خود آن عفونت‌ها درمان میپذیرند ولی بدبختانه زخمهای سرخرگی (۳) اغلب بقطع اندام مبتلای بیمار منتهی میشود.

زخمهای تنه سیاهرگی بدستجات زیر تقسیم میشوند:  
زخمهای وریدی با پیشرفت کند که پس از سالها ممکن است ایجاد عوارض و عفونت‌های اگزوماتی شکل (۴) نمایند.

دسته دوم که پیشرفت تند دارند و درمان این نوع زخمهای وریدی با روش

۱-Centella Medagascariensis

۳-Arètres

۲-Veineux

۴-Eczematiformes

پروفسور لریش (۱) قسمت پائین ورید مبتلا را قطع مینمایند و بیماری بهبود مییابد این روش يك عمل جراحی ساده است که نتیجه آن بسیار خوب است.

دسته سوم زخمهای پس از فلپیت (۲) که درمان آنها سختتر و در برابر هر گونه درمانی ایستادگی مینماید .

در برخی موارد فلپیت مسبب زخم آشکار است ولی اغلب فلپیت خفیف و بچشم نمیآید و علت زخمی که پس از آن ایجاد میشود مجهول میماند که درمان آن نیز مشکلتتر است.

اینک خوشبختانه اغلب این زخمهای واریکو با داروهای چندی بنام اکستره - سانتلامادا گاسکارینسیس درمان شده و بهبودی مییابد چنانچه در چند ماه گذشته ۸ اوبسرواسیون کامل از بیماران مختلفی که مبتلابه زخمهای مزمن واریکو ساق پا و یا زخمهای آتن (۳) قدیمی بوده و اغلب سالیان دراز درمان نموده و بهبودی نیافته اند در بخش پوست و آمیزشی بیمارستان رازی بستری و زیر درمان گذاشته شده و پس از بهبودی مرخص گردیده اند.

ماد کاسول - این داروی مفید عصاره يك امبلیفر (۴) است که در زمینهای اطراف اقیانوس هند بویژه جزیره مادا گاسکار که فقط از نوع بشقاب قورباغه (۵) مییاشد میروید و نام علمی ماده مؤثر آن سانتلامادا کاسکارینس (۶) مییاشد .

تاریخچه - پزشکان قدیم این دارو را میشناختند چنانچه در ۱۸۸۷ داروتی دو - گراندره (۷) گزارش داده که جادوگران مادا گاسکار برای درمان بیماران جذامی دم کرده و یا ضماد این گیاه را بکار میبردند .

و پزشک دیگر فرانسوی ساکن الجزیره عصاره کامل سانتلا (۸) را در درمان بیماران لوپوسی از راه خوراکی بکار برده است و همچنین از ۲۵ سال پیش يك گروه از پزشکان فرانسوی و مادا گاسکاری پس از پیدا کردن ماده مؤثره این گیاه آزمایشهای

۱-Leriche

۳-Aton

۵-Assiette de grenouille

۷-Daruty de grandpré

۲-Phlebitis

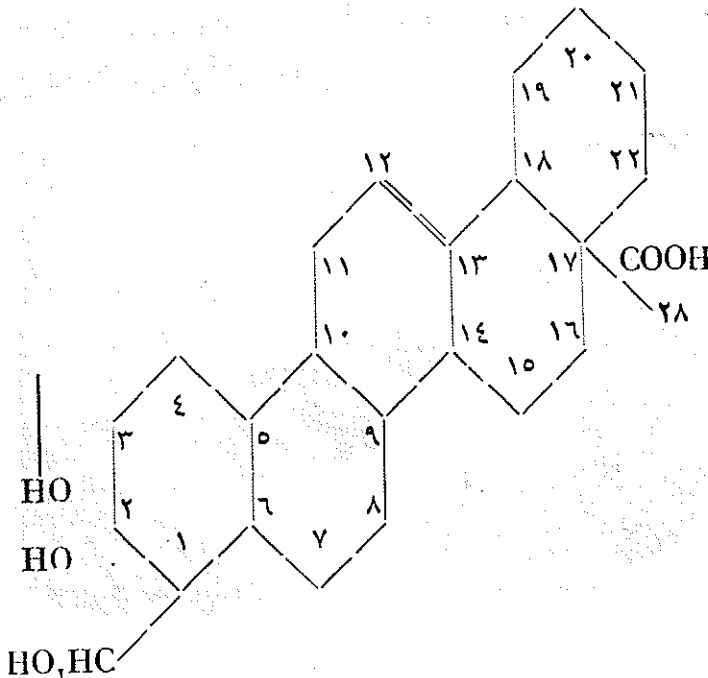
۴-Ombellifere

۶-Centella madagascaris

۸-Ext. tot.C

درمانی را ادامه داده‌اند و این ماده مؤثر به آزیاتیکوزید (۱) شباهت دارد که بوسیله دکتر بون تامپ (۲) از هیدرو کورتیل آزیاتیکا (۳) با ترکیب اسید آزیاتیک (۴) (اسیدتری ترینیک (۵) پنتاسیکلیک (۶) مشتق از آلفا آمپیرین (۷) و تعدادی مولکولهای قند (د. گلوکز و رامنوز) تهیه گردیده و در تجارت به نام ماد کاسول معروف است و آزمایشگاه لاروش ناوارون فرانسه نمونه آنرا در اختیار بیماران بخش پوست بیمارستان رازی قرار داد که نتیجه آن را بنظر خوانندگان محترم خواهیم رسانید.

اسید آزیاتیک که ساختمانش بوسیله ژپولونسکی (۸) بررسی شده است از ۵ حلقه کاربونه بایک دو بل لیزون بین ۱۲ و ۱۳ و یک عامل الکل اولیه در ۲۳ و یک ریشه ۲ و ۳ گلیکول در ۲ و ۳ و یک ریشه اسید در ۲۸ و عقیده روزیکا (۹) باید اسیدتری هیدروکسی ۲ و ۳ و ۲۳ و ۲۴ اورسن (۱۰) ۱۲ و ۱۳ اوئیک (۱۱) ۲۸ باشد.



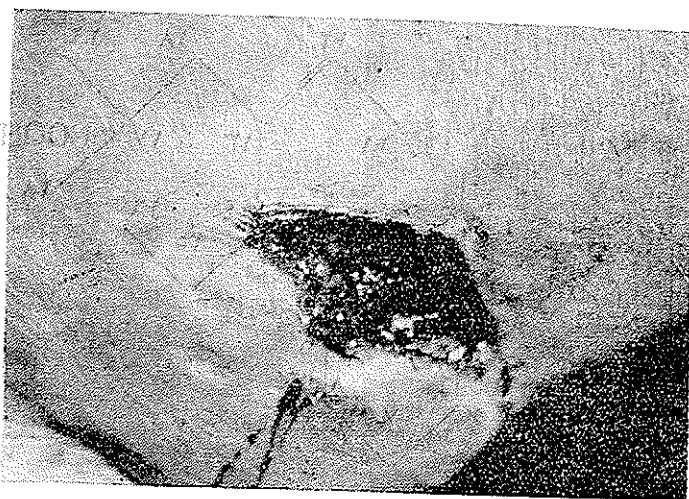
- |                        |                   |
|------------------------|-------------------|
| ۱-Asiaticoside         | ۲- Dr.Bontemp     |
| ۳-Hydrocortyl asiatica | ۴-Acide Asiatique |
| ۵-Acide triterpenique  | ۶-Penacyclique    |
| ۷-1'ampyrine           | ۸-J. polonsky     |
| ۹-Rusicka              | ۱۰-Ursène         |
|                        | ۱۱-Oïque          |

خواص فیزیولوژیکی و فارماکودینامیک ماده عامه سانتلامادا گاسکاریس بوسیله بوآتوور اتسیماماگارا (۱) بررسی شده است و این دانشمندان عقیده دارند که این مواد از سری آمیرینها (۲) ساخته شده اند که دارای مواد سیکاتریزان بوده و از راه عمومی محرك دستگاه رتیکولو آندوتلیال میباشند و نیز عقیده دارند که عناصر سیکاتریزان آنها از سری د. آنژوین (۳) (هورمون ووندید بعقیده (۴) آنگلو ساکسونها) و بیواستیمولین بعقیده فیلاتو و (۵) میباشند که ساختمان وتر کیب این مواد سیکاتریزان به اسیدهای اورگانیک که دارای این اثر سیکاتریزان میباشند نزدیک و شبیه اند و اینک بوسیله پزشکان ایتالیائی پتر اژیتسی و فیکائی (۶) تحت بررسی میباشند.

برای تهیه ماد کاسول از گیاه سانتلاچنین بنظر رسید که بهترین نوع این گیاه سانتلا مادا گاسکار میباشند.

اینک تجارب بالینی بخش پوست را بنظر خوانندگان گرامی میرساند.

ع-ح ۲۵ ساله برزگر آذربایجانی



ع-ح بیش از درمان

بعلت زخم بالای قوزک پای راست مراجعه نموده است

۱-Boiteau , Ratsimamagara

۲-Amyrines

۳-D.Angévine

۴-Hormon Waundide

۵-Bio\_stimuline Filatow

۶-Petragnini, Ficai

۴۵ روز پیش نخست هنگام کار سنگی پبای او اصابت وزخمی ایجاد نموده سپس به بیمارستان فیروز آبادی مراجعه ومدت يك ماه تحت درمان بوده و بعداً مرخص گردیده که بقیه درمان را سرپائی انجام دهد در این مدت کمی از وسعت زخم کاسته شده اینک زخمی است عمیق بیضی شکل که قسمتی از بالای قوزک پای راست را فرا گرفته اطراف زخم نامرتب جدا شده ته زخم قرمز ومترشح میباشد .

پیشینه خانوادگی - بیماری قابل ذکرى نداشته به بیماری آمیزشی مبتلی نشده است اعتیاد ندارد .

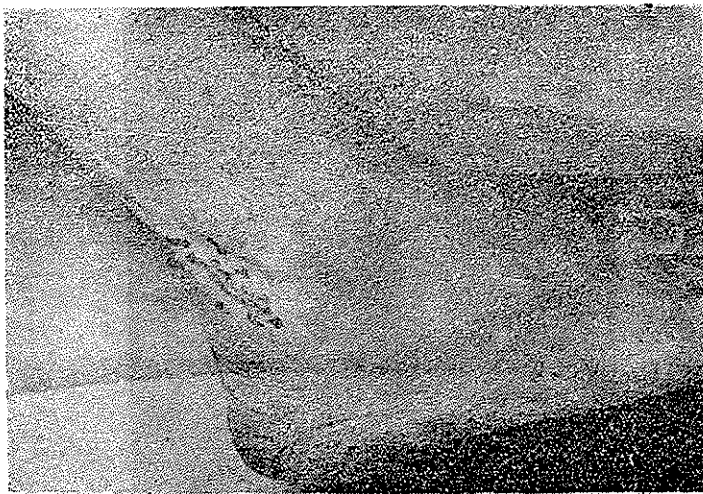بیماری است باوضع عمومی خوب ولی بعلت زخم قوزک پا قادر بر راه رفتن نیست زیرا هنگام راه رفتن درد شدید احساس مینماید ولی هنگام استراحت درد ندارد .

درمان - بیمار در تاریخ ۱۳۷۱/۱۱/۲۷ زیر درمان مادکاسول قرار گرفت .

آزمایش بافت شناسی - پروسوس آماسی مزمن (۱)

B.W منفی - سدیمانتاسیون ۵۸ میلیمتر در ساعت اول - گویچه سرخ ۳۵

• میلیون گویچه سفید ۶۴۰۰



ع - ح پس از درمان

به بیمار هر يك روز در میان يك عدد آمپول ۲۵ میلی گرمی داخل ماهیچه ای

ماد کاسول که مجموعاً یازده عدد میشود تزریق شده و توأمآ پانسمان و حمام موضعی با محلول پرمنگنات رقیق و پودر ماد کاسول زخم بیمار بهبودی کامل یافت و بتاريخ ۲۳/۱۲/۳۷ از بیمارستان مرخص گردید.

غ - م ۲۱ ساله .

بعلت زخم توأم با خونریزی ناحیه پا مراجعه نموده و بتاريخ ۲۰/۱۱/۳۷ بستری

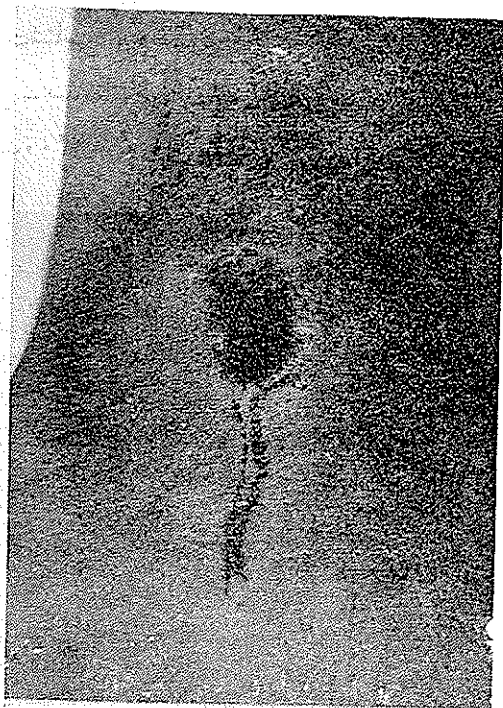شده است از ۶ ماه پیش دچار شده است و رفته رفته پیشرفت نموده است .

پیشینه شخصی و خانوادگی - ابتلای بیماری را یاد نمیآورد زناشوئی ننموده است .

وضعیت کنونی - در مناظره يك پلاك رنگین (۱) وسیعی در سطح درونی میج پا

دیده میشود و همچنین مسیر وریدی که با عمل جراحی برداشته شده است دیده می شود .

در محاذات قوزک داخلی پا زخمی باندازه ۳×۲ سانتیمتر دیده میشود که گود



غ - م قبل از درمان

نبوده و از دله ای (۲) سیاهرنگ پوشیده شده است .

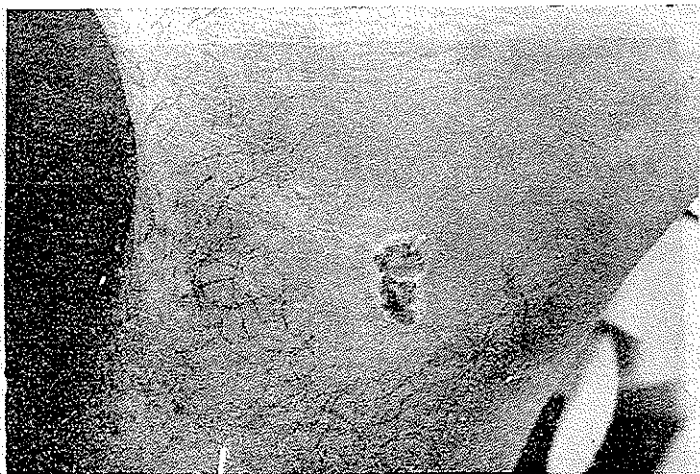سیاهرگهای پا برجسته و کاملاً نمایان و در هنگام ایستادن و راه رفتن برجستگی

بیشتر و نمایان تر میشود.

• جستجوهای آزمایشگاهی - B.W منفی.

فرمول شمارش سگمانته ۵۷٪، ائوزینوفیل ۳۱٪، هسته بزرگ ۸٪، لنفوسیت ۲۲٪ - گویچه سرخ ۲،۸۰۰،۰۰۰ گویچه سفید ۶،۴۰۰ در رادیو گرافی از استخوانهای مچ پا ضایعه استخوانی دیده نشد.

درمان - توأم با حمامهای گرم پر منگنات دو پتاس و ۶ تزریق یک روز در میان داخل ماهیچه ای ماد کاسول ۲۵ میلی گرمی زخم بیمار بهبودی حاصل نمود و بتاریخ ۱۷/۱۲/۳۷ از بیمارستان مرخص گردید.



غ - ۴ بعد از درمان

• ی - ۱۶ ساله کارگر لاستیک سازی

بعلت زخم قوزک پای چپ مراجعه نموده است - مدت بیماری یکسال است.

در آغاز یک پوستول کوچکی پیداشد که بعد از چندی از آن چرک بیرون آمده و با گذاشتن خمیر ایکتیول روز بروز بر پیشرفت زخم افزوده گردید و حتی کف پانیزمتورم گردیده و درد شدیدی نیز بآن افزوده شد بطوری که مانع راه رفتن شده است با درمان معمولی بهبودی نیافته است و بیخس پوست بیمارستان رازی مراجعه نموده بستری گردید.

اینک زخمی است باز که از پوشش سفیدی پوشانیده شده است و با آنفیلتراسیون همراه است دور زخم سرخرنگ است و روی زخم نیز دارای نقاط سرخ میباشد درد

ندارد و بیمار میتواند راه برود.

پدر و مادر بیمار سالم اند - در پیشینه بیمار ناخوشی قابل ملاحظه دیده نشد.

B.W منفی - در رادیوگرافی آسیب استخوانی دیده نشد .

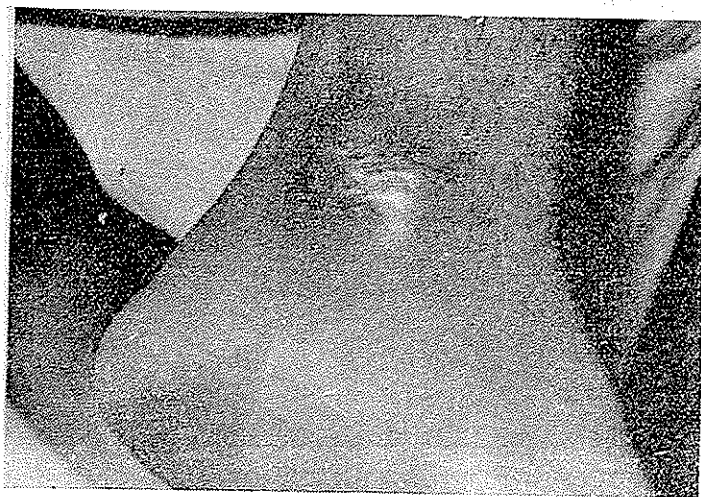
- گویچه سرخ ۳۵۰۰۰۰ - گویچه سفید ۶۷۰۰ - سگمانته ۶۸٪ - يك هسته ای

بزرگ ۱۲٪ - لنفوسیت ۲۰٪

درمان - از تاریخ ۳۷۱۱۲۲ با تزریق يك عدد روزانه مادکاسول آغاز گردید و پس

از ۴ تزریق زخم بهبودی کامل یافت و در تاریخ ۳۷۱۱۲۱ از بیمارستان<sup>۱</sup> مرخص

گردید .



ی - ص پس از بهبودی

ق . س ۲۵ ساله کارگراهل یزد.

بعلت زخم قوزك پای چپ مراجعه نموده است.

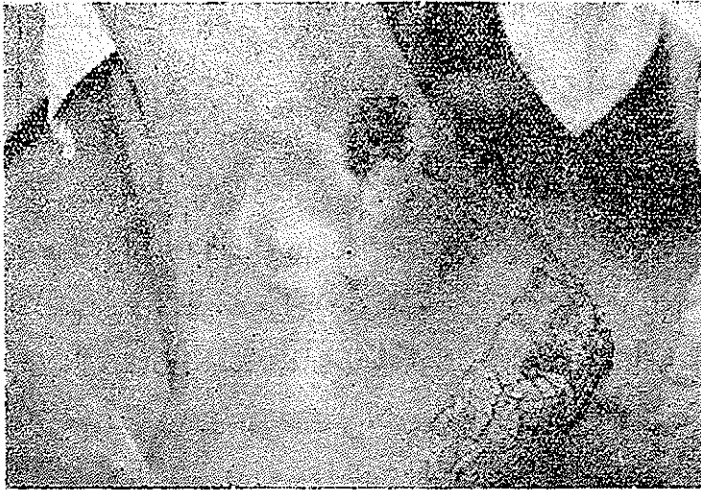مدت بیماری ۵ سال است.

آغاز - در ۵ سال پیش بر اثر برخورد نوک کلنگ زخمی پیدا شده که رفته رفته


چرکین شده و در این مدت چندین بار زیر درمان قرار گرفته و کمی بهبودی یافته و

مجدداً زخم عود نموده است.

وضعیت کنونی و آزمایش پوستی - زخمی است روی قوزک داخلی پای چپ که عمق آن تا روی استخوان قوزک میباشد درازی آن ۵ سانتیمتر و پهنای آن یک سانتیمتر



ق . س . قبل از درمان



ق . س . پس از درمان

است - کنارهای زخم از یک پلاک سرخ مایل به بنفش اکرمائی شده همراه با خارش و ترشح دیده میشود .

در رادیو گرافی مفصل مچ پا سالم بنظر میرسد. بیمار پیشینه ابتلای به بیماریهای آمیزشی را منکر است.

بیمار متأهل است دو بچه دارد - سایر دستگاهها سالم بنظر میرسند .  
جستجوهای آزمایشگاهی - B.W منفی - گویچه سرخ ۵۳ میلیون گویچه سفید ۶۴۰۰ - سگمانته ۷۶٪ - ائوزینوفیل ۶٪ - چند هسته ای بزرگ ۸٪ - لنفوسیت ۱۲٪  
درمان - بیمار با تزریق ۵ عدد ماد کاسول داخل عضلانی بهبودی کامل یافت .  
علی ۲۸ ساله زارع ساکن شهر ستانک .  
بعلت زخم مچ و پشت دست مراجعه نموده است .

مدت بیماری ۴۵ روز است - بیمار پیشینه ابتلای به بیماریهای آمیزشی را ندارد  
آزمایش پوستی - ۱ - زخمی است بر بالای مچ دست - گرد باندازه سکه ۱۰ ریالی با عمق نیم سانتیمتر که تا آ پو نوروز رسیده است - اطراف زخم جدا شده - قرمز - چرکیز و مترشح که بالمس دردناک است .

۲- زخمی است دراز بطول ۵ سانتیمتر بر پشت دست با کناره های جدا و مترشح - سرخرنگ - عمیق و چرکین که تاروی استخوانها رسیده است .

آغاز بیماری - مدتها بر بازوی بیمار جوشهای کوچک چرکین پیدا میشد که پس از سه هفته خود بخود بهبود می یافت ولی پس از آنکه چند عدد جوش چرکین بر مچ و پشت دست پیدا شد بهبودی نیافت تا بصورت کنونی بیمارستان مراجعه نمود .

دستگاههای تنفسی ، عصبی و ادراری سالم بنظر میرسند .  
جستجوهای آزمایشگاهی - B.W منفی - گلبول سرخ ۴۵ میلیون گلبول سفید ۶۴۰۰ - سگمانته ۶۸٪ - ائوزینوفیل ۲٪ - یک هسته ۲۰٪ - لنفوسیت ۲۸٪  
درمان - پس از ۷ تزریق ماد کاسول ۲۵ میلیگرمی یک روز در میان بیمار بهبودی کامل یافت .

س.ن - ۲۷ ساله اهل وساکن تهران .

بعلت زخم بالای قوزک پای راست مراجعه نموده است .

مدت بیماری یکسال است.

ابتدا در یک سال پیش بر جستگی کوچکی بر بالای قوزک پای راست پیدا شد و سپس بخارج باز شده و چرکی گشته است که مدتی در مانهای مختلف انجام داده که مؤثر نگردیده است.

اینک بیماریست باحالت عمومی خوب پروزن - کوهنورد اندامی فربه و سیاهر گهای پا بزرگ و حجیم اند - ابتلای بیماریهای آمیزشی را بیاد نمیآورد. آزمایش پوسیتی - زخمی است چرکین باندازه یک سکه دوریالی تقریباً گرد با اطراف بیفتش - در لمس دردناک .

درمان - با تزریق ۳ عدد ماد کاسولیکر و زرد در میان یکدانه درون ماهیچه و پانسمان با داروهای ضد عفونی موضعی برای چرک و عفونت ثانوی زخم کوچک شده و بهبودی کامل یافت.

ع - غ ۵۳ ساله - سقط فروش - ساکن تهران .

بعلت تورم و زخمهای انتهایی پائینی استخوان درشتنی پای چپ مراجعه نموده است . مدت بیماری ۵ سال است .

نخست گاهگاهی بر اثر ایستادن زیاد و راه رفتن وریدهای پا کلفت و متورم میشده و رفته رفته باندازه تورم و کلفتی امروزه شده تا اینکه یکسال پیش در یکی از نواحی برآمدگی سیاهرگی خارش پیدا شده و رفته رفته زخمی گردیده و پیشرفت زخم افزوده شده تا باندازه یک کف دست رسید و مدت یکسال در مانهای مختلف انجام شد که بهبودی کمی یافته ولی کاملاً تندرست نگردید .

اینک پلاکی است سرخ باندازه کف دست در انتهایی پائینی و درونی درشتنی پای چپ که در میان آن زخمی است گرد بقطر ۴ سانتیمتر - پیرامون زخم سیاهرنگ و وسط زخم گودتر است در لمس درد شدیدی ندارد منتها قسمت پائین زخم بالای قوزک پا مختصر درد دارد.

بیمار از مدتی پیش با داروهای سیکانتریزان زیر درمان بوده که فعلا بیشتر وریدها سفت میباشند .  
سایر دستگاههای بدن سالم بنظر میرسند .

درمان - از تاریخ ۱۶/۰/۳۷ بیمار تحت درمان با ماد کاسول تزریقی یکروز در میان یکدانه داخل ماهیچه تزریق شد که پس از دو تزریق زخم کوچکتر - تمیزتر و سرخرنگتر گردید بیمار با تزریق ۴ عدد ماد کاسول بهبودی کامل یافت و در تاریخ ۲۵/۰/۳۷ فقط یک دانه کوچک ۵ میلیمتری از زخم باقی بود .

